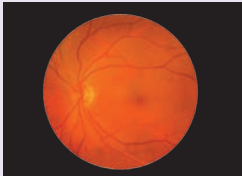

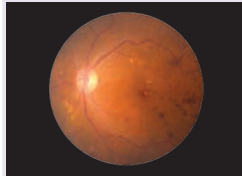
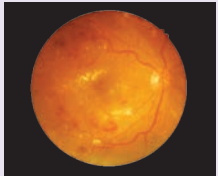
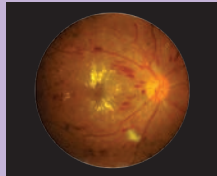
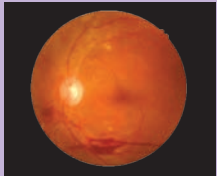


ESCALA INTERNACIONAL DE LA SEVERIDAD DE LA RETINOPATÍA DIABÉTICA

Hallazgos Observables con Oftalmoscopia Dilatada

RDNP No aparente	RDNP Leve	RDNP Moderada	RDNP Severa	RDP Severa	
					
Sin anomalías	Microaneurismas	Microaneurismas y otros signos (p.ej. hemorragias en manchas, exudados duros, manchas algodonosas). Sin criterios de RDNP severa.	Cualquiera de los siguientes: <ul style="list-style-type: none"> • Hemorragias intrarretinianas (≥ 20 en cada cuadrante). • Rosarios venosos (en 2 o más cuadrantes). • AMIR prominente (en 1 o más cuadrantes). • Sin signos de RDP. 	Neovascularización	Hemorragia vítrea/prerretiniana
				(uno o más de ambos signos)	

Adaptado de American Academy of Ophthalmology, 2019

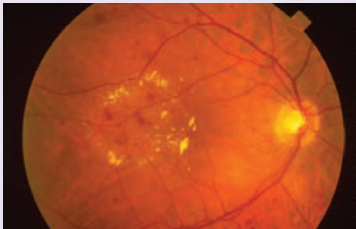
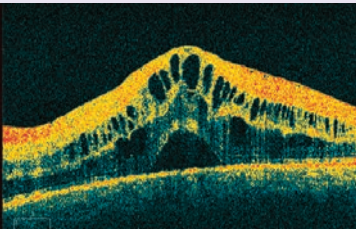
RDNP: Retinopatía diabética no proliferativa

RDP: Retinopatía diabética proliferativa

AMIR: Anomalías microvasculares intrarretinianas

EDEMA MACULAR DIABÉTICO

Hallazgos Observables con Oftalmoscopia Dilatada

Sin EMD	EMD sin compromiso central	EMD con compromiso central		
Sin engrosamiento de retina o exudados duros en la mácula.	Sin engrosamiento, ni exudados duros a menos de 500 micras centrales de la mácula.	Con engrosamiento o exudados duros dentro de las 500 micras centrales de la mácula.	EMD en fondo de ojo	EMD en OCT

Adaptado de American Academy of Ophtalmology, 2019

EMD: Edema macular diabético

OCT: Tomografía de Coherencia Óptica

BIBLIOGRAFÍA: 1. American Academy of Ophtalmology, 2019. Diabetic Retinopathy Preferred Practice Pattern.

2. ICO Guidelines for Diabetic Eye Care, 2017